

لمحة عن بعض الأورام السليمة والخبيثة

(الجزء الثاني الأورام الخبيثة)

الأستاذ الدكتور مازن زيناتي

رئيس قسم جراحة الفم و الوجه و الفكين

الأورام الخبيثة

Malignant Tumors

الورم العفلي العظمي المنشأ Osteogenic Sarcoma

تعريف:

ورم خبيث بدئي يصيب العظم.

الآلية الإراضية:

إن السبب الدقيق للورم العفلي العظمي غير معروف وبالرغم من ذلك فإن الرض السابق، التكاثر العظمي المفرط، القابلية الجينية والإصابة الفيروسية يمكن أن يشاركون بالإصابة. ومن المعروف أن الورم العفلي العظمي يمكن أن يظهر بالتزامن مع داء باجت، خلل التنسج الليفي وفي الأشخاص المعرضين للعلاج الإشعاعي.

المظاهر السريرية:

دراسة إحصائية:

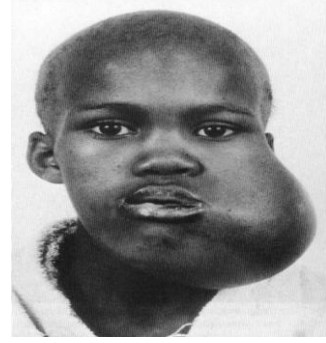

يعتبر الورم العفلي العظمي من أكثر الأورام العظمية الخبيثة انتشاراً حيث يشكل ٢٠% من مجموع الأورام الخبيثة. معظم الحالات تصيب هيكل الأطراف حيث تظهر في المناطق الكردوسية (Metaphyseal region)، وتعتبر منطقة عظم الفخذ (الطرف البعيد) وعظم الساق (الطرف القريب) من أكثر المناطق شيوعاً للإصابة، ويعتبر الورم العفلي العظمي من الأورام النادرة التي تصيب الفكين حيث أن ٧% من الأورام يمكن أن تشاهد في منطقة الفكين.

تتراوح أعمار الإصابة بالورم بين ١٢ - ٧٩ سنة، ويصيب الورم العفلي العظمي عظام الوجه بين العقد الثالث والرابع من العمر. آفات المنطقة الفكية الوجهية تظهر في أعمار أكبر من الآفات التي تصيب العظام الطويلة. ويعتبر هذا الورم نادراً في الأطفال.

يصيب الورم الرجال بمعدلات أعلى من إصابة النساء، بالرغم من أن بعض المقالات ترجح إصابة النساء بمعدلات أعلى، وقد سجلت حالات إصابة الفك السفلي بمعدلات أعلى قليلاً من إصابة الفك العلوي، المرضى المصابين بآفة في الفك السفلي هم عادةً أصغر عمراً من المرضى المصابين بآفة في الفك العلوي.

العلامات والأعراض:

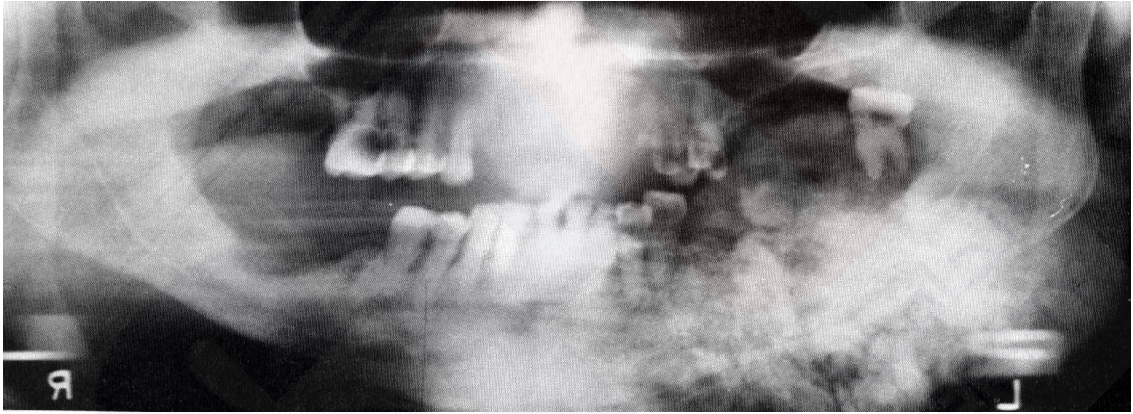
إن العلامات والأعراض للورم العفلي العظمي تضم: كتلة سريعة التطور قد تكون مؤلمة أو غير مؤلمة، ألم سني، جحوظ، عمى جزئي، قلقلة في الأسنان، نزف لثوي، انتباج في النسيج الرخوة، خدر، انسداد أو إفراز أنفي، رعاف، تقرحات مخاطية. ويكون قلع الأسنان هو العلاج الأول (الغير مناسب) في هذه الحالة.



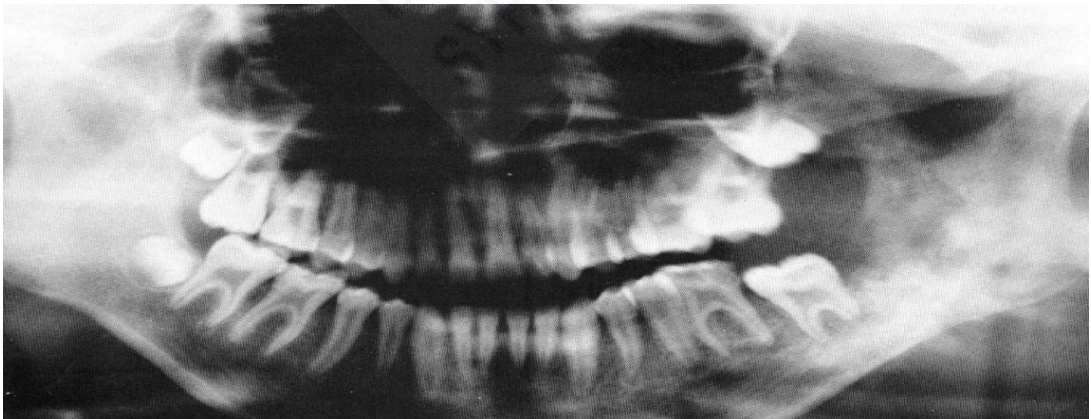المظاهر الشعاعية:

العلامات الأساسية أو الأصلية:

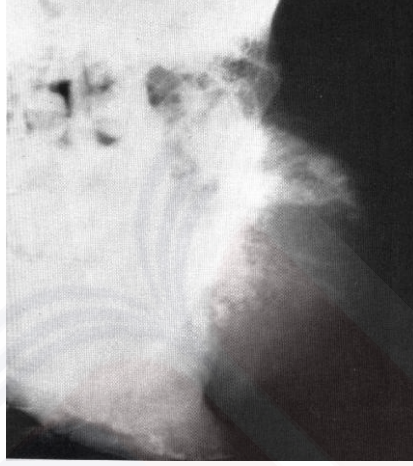شفوفية مفردة غير جيدة التحديد أو متعرجة ليس بالضرورة أن تحتوي على أسنان ،



آفة أو كتلة فكية قابلة للتمدد مع أو بدون تشوه في القشرة الخارجية، مناطق من الشفوفية الخطية القصيرة في الحزمة القشرية السفلية في آفات الفك السفلي، انقطاع في الجدار القشري للأنف والجيب الفكي في آفات الفك العلوي، انتفاخ في الحزمة القشرية السفلية في آفات الفك السفلي، آفة مفردة عدوانية، قد تكون شافة، مختلطة، أو ظليلة سواء في الفك العلوي أو السفلي . يتظاهر العظم بشكل متكلس أو حبيبي، مظهر داخلي يشبه «القطن المندوف» أو «قرص العسل» وخاصة عند وجود تهتك في العظم المجاور.



تشكل عظم سمحاقى جديد مع وجود تهتك فيه. تشكل عظم جديد يكون عمودياً على القشرة الخارجية (عادة متهدم) وهذا ما يعطي مظهر «أشعة الشمس» أو «hair on end». زيادة موضعية في كثافة الحواف القشرية وخاصة في وجود عظم مجاور متهدم. تظهر الأفات حول العظمية عادة ككتلة كثيفة ذات فصوص مع قاعدة عريضة متصلة بالعظم المجاور.



العلامات الإضافية أو المساعدة:

توسع متناظر في المسافة الرباطية. كتلة من النسيج الرخوة مترافقة مع آفة عظمية تكاثرية أو تهدمية. فقدان الصفيحة القاسية للأسنان المجاورة للورم. توسع غير متناظر في قناة الفك السفلي مع وجود مناطق متضيقة وفقدان توازي الحدود القشرية. فقدان المظهر العشوائي الطبيعي للعظم الإسفنجي. احتمالية اندماج القشرة العظمية مع كتلة الورم بالرغم من أن الأكثر شيوعاً أن القشرة تكون متهدمة ويتواجد عادة مناطق من التخراب وتشكل العظم الخبيث المنتشر بين مناطق من العظم السليم.

التشخيص التفريقي:

Chondrosarcoma, Osteoblastoma, Ossifying fibroma, Fibrous dysplasia, Fibrosarcoma, Ewing sarcoma, Giant cell tumor, Osteomyelitis, osteoblastic metastases.

الورم العفلي الغضروفي Chondrosarcoma

تعريف:

هو ورم غضروفي خبيث ينشأ في العظم أو النسيج الرخوة أو يكون مترابك على ورم غضروفي سليم موجود أصلاً. تحافظ هذه الآفة على الطبيعة الغضروفية خلال تطور الورم.

تصنيف:

يصنف الورم العفلي الغضروفي إلى أولي وثانوي اعتماداً على وجود ورم غضروفي سليم سابق، كما أنه يصنف إلى مركزي (ينشأ داخل العظم) أو محيطي (يبرز من العظم)، يمكن أن يشاهد هذا الورم مترافق مع fibrous dysplasia أو داء باجت أو أورام سليمة أخرى.

المظاهر السريرية:

دراسة إحصائية:

يشكل الورم العفلي الغضروفي ١٠% أو أقل من مجموع الأورام الأولية الخبيثة التي تصيب العظم وتتراوح أعمار الإصابة بين ١٦ شهر – ٨١ سنة وتبلغ ذروة الإصابة في العقد الثالث والرابع من العمر. وتندر مشاهدة الورم في الأطفال.

يصيب الورم الرجال والنساء بنسب متساوية في حين أن بعض الكتاب يرجحون إصابة الرجال بنسبة أكبر. خارج فكي يصيب الورم العفلي الغضروفي عظام الحوض، الضلوع، عظم الفخذ، عظم العضد، العمود الفقري، عظم الكتف، عظم العجز وعظم القص. حوالي ١٠% من الورم العفلي الغضروفي تتطور في المنطقة القحفية الوجهية، وهو يصيب الفك العلوي والسفلي بنسب متساوية. في الفك العلوي تعتبر المنطقة الأمامية الأكثر شيوعاً للإصابة أما في الفك السفلي فإن منطقة الإرتفاق، النتوء المنقاري والنتوء اللقمي من أكثر المناطق إصابة بالورم.

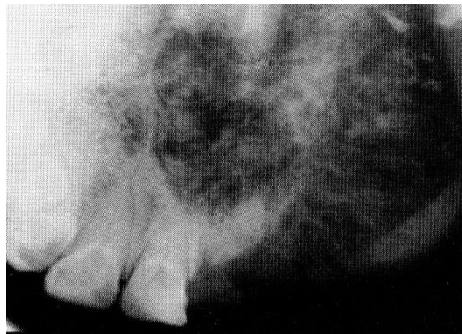
العلامات والأعراض:

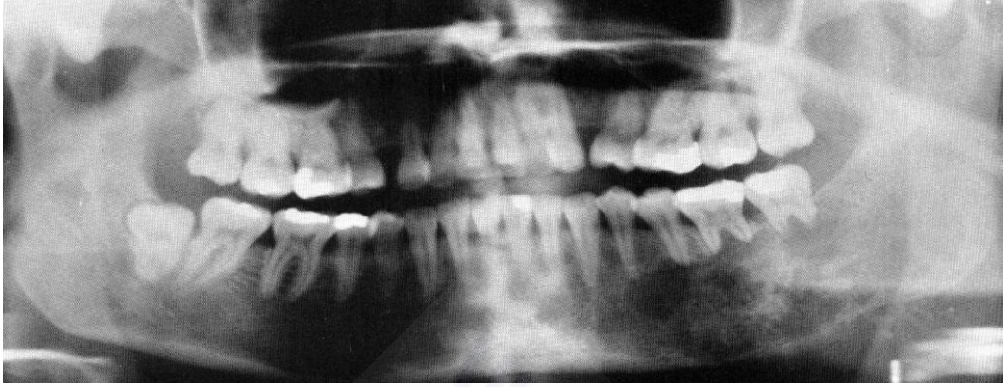من الأعراض: انتباج، ألم، فقدان التناظر الوجهي، جحوظ العينين، انسداد أنفي، اضطراب في الرؤية، فقدان الأسنان، قفلة في الأسنان، انزياح في الأسنان، نزف لثوي، خدر، ألم في الرأس ونزيف أنفي. الغشاء المخاطي الفموي يكون سليم.

المظاهر الشعاعية:

العلامات الأساسية أو الأصلية:

آفة مختلطة شعاعياً (شاف وظليل). مناطق من العظم ذا مظهر الزجاج المهشم أو المظهر الحبيبي. شفوفة وحيدة في أو مجاور للعظم، ليس من الضرورة احتوائها على أسنان. تشكل عظم سمحقي جديد عمودي على العظم الأصلي وهذا ما يعطي مظهر أشعة الشمس.





العلامات الإضافية أو المساعدة:

يمكن مشاهدة توسع في المسافة الرباطية. تظليل أو تكلس كثيف في الجيوب جنيب الأنفية. وجود مناطق من التهدم العظمي مترافقة مع كتلة مجاورة من النسيج الرخو. مناطق من العظم التي تشبه « moth - eaten » متناوبة مع مناطق من العظم السليم. وقد سجلت حالات كانت فيها الأسنان متفرقة، امتصاص الجذور وجيوب عظمية عميقة.

التشخيص التفريقي:

- Osteogenic sarcoma,
- Old bony infarct,
- Dental abscess,
- Osteoma,
- Ossifying fibroma,
- Sinusitis.

الورم العفلي العضلي المخطط Rhabdomyosarcoma

تعريف ودراسة إحصائية:

أكثر الأورام العضلية المنشأ التي تصيب منطقة الرأس والعنق. وهو يعتبر ثاني أكثر الأورام الخبيثة انتشاراً والتي تصيب منطقة الرأس والعنق في الأطفال. حوالي ١١٣ حالات الورم العفلي العضلي المخطط تصيب الرأس والعنق و ٤/١ هذه الحالات تصيب الحفرة الفموية. معظم الحالات تتطور عند الأطفال في أعمار تتراوح بين ٤-٩ سنوات. تتراوح أعمار المرضى المصابين بين عمر الولادة - ٨٠ سنة.

في حين أن بعض الكتاب سجلوا عدم وجود ميل لأحد الجنسين إلا أن البعض الآخر يعتقد بوجود ميل لإصابة النساء. الورم نادر عند السود.

المظاهر السريرية:

العلامات والأعراض السريرية تتمثل في الكتلة المتضخمة. الألم لا يكون عادة من المظاهر المبكرة. تكون الكتلة عادة سريعة التطور، ويلجأ المرضى إلى العلاج بعد ظهور العلامات الأولية. من العلامات الظاهرة أيضاً: إصابة العصب، التهاب الأذن الوسطى، تضخم العقد اللمفية، جحوظ العينين، احمرار وارتفاع حرارة الجلد المغطي للورم.

المظاهر الشعاعية:

العلامات الأساسية أو الأصلية: يعتبر انتباج النسيج الرخوة العلامة الوحيدة الظاهرة.

العلامات الإضافية أو المساعدة:

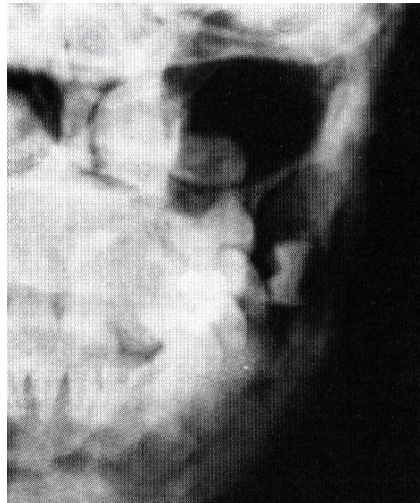
فقدان الأسنان المبكر. انزياح في البراعم السنية داخل العظم. انزياح في السن المتشكل داخل الجريب. منطقة شافة ممتدة بشكل غير واضح وحواف متعرجة. تمزق في الصفيحة القشرية المحيطة بجراب السن المتشكل. شفافية أو تآكل مدمر لأي جزء من الفكين. وجود كتلة من النسيج الرخو المميز شعاعاً مترافق مع عظم متآكل. كتلة من النسيج الرخوة ذات فصوص مجاورة للعظم. قلة العظم المرافق للكتلة. ظلالية أو ضبابية في الجيوب جنيب الأنفية مع أو بدون تهدم في الصفيحة القشرية للجيب.

التشخيص التفريقي:

Osteogenic sarcoma,

Histiocytosis,

Any malignancy adjacent to forming teeth disrupting and displacing tooth buds.



الورم النقيوي متعدد البؤر Multiple Myeloma

تعريف:

هو سرطان متعدد البؤر يصيب الخلايا المصورة للجهاز العظمي.

الآلية الإمرضية:

الخلية المصدر للإصابة هي الخلية الشبكية، ويعتبر الورم بحد ذاته تكاثر أحادي البؤر لخلايا B إن السبب الرئيسي للورم النقيوي متعدد البؤر غير معروف حتى الآن ولكن يعتقد بأن الإلتهاب الجزئي، داء باجت، Gaucher disease ، التأثير الجيني المديد،

Chronic myeloproliferative disorder لهم دور في ذلك.

المظاهر السريرية:

دراسة إحصائية:

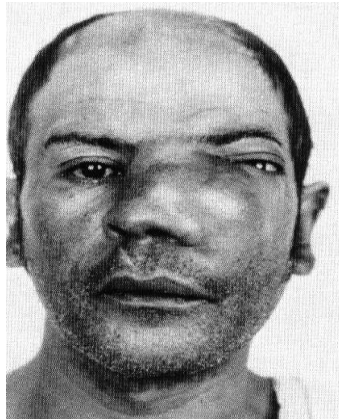يعتبر الورم النقيوي متعدد البؤر أكثر الأورام الخبيثة التي تصيب العظم شيوعاً، وهي تشكل ٣٥% من مجموع الأورام التي تصيب العظم.

يصيب بشكل شائع الرجال ويترافق مع الأعمار المتقدمة وهو نادراً ما يصيب الأعمار أقل من ٣٠ سنة، ومعظم المرضى تتراوح أعمارهم بين ٥٠ - ٧٠ سنة.

العلامات والأعراض:

يتميز الورم النقيوي متعدد البؤر بتخرب العظم واسع الانتشار وعادة ما يترافق مع فقر دم، ارتفاع كالسيوم الدم، قصور كلوي، وعدم القدرة على مقاومة الانتان. نادراً ما يكون الورم ممدداً في جهة واحدة، وفي هذه الحالة فإنه يدعى plasma cytoma .

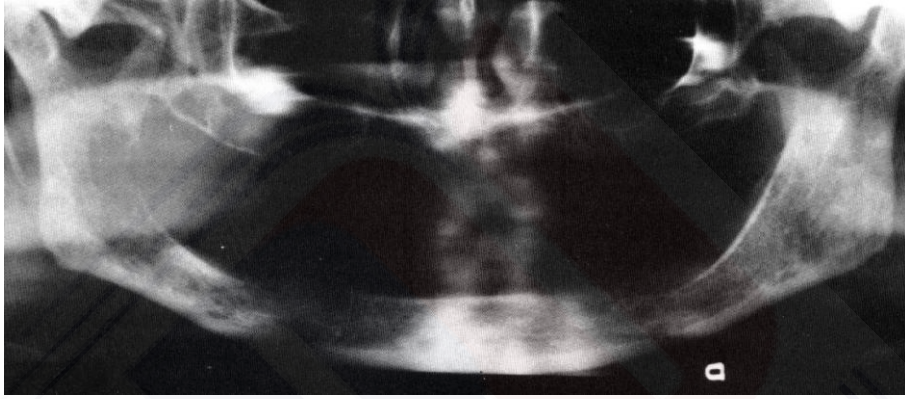
سريرياً يترافق الورم بألم عظمي، فقر دم، كسور مرضية، انتباج، إصابة عصبية، نزيف، حمى وفقدان الوزن. في الفك: يتظاهر الورم بألم، انتباج، تمدد، خدر في الشفة، قفلة في الأسنان ونزيف.



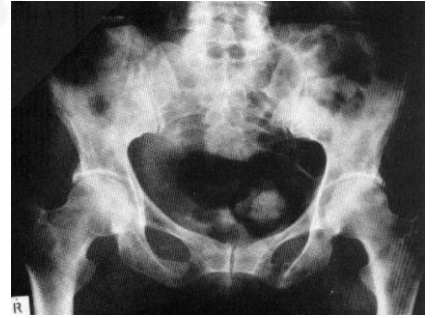
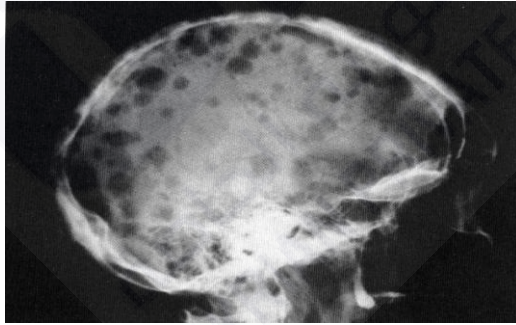
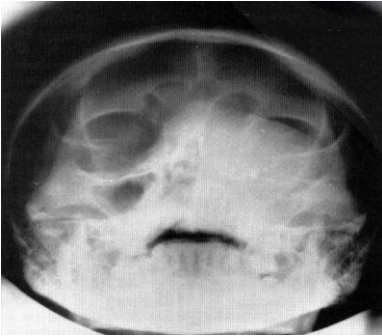
المظاهر الشعاعية:

العلامات الأساسية أو الأصلية:

مناطق من الشفوفية التي تشبه الثقوب في الجمجمة والفكين، وهي تظهر في السفلي أكثر منه في العلوي.



حواف الآفة تكون واضحة عادةً ولكنها قد تظهر متعرجة أيضاً. مناطق من العظم المتخرب تكون منفصلة عن بعضها بمناطق من العظم الطبيعي أو شبه الطبيعي. تنوع كبير في حجم المناطق وشفوفيتها والتي قد تظهر عادة متعددة البؤر.



العلامات الإضافية أو المساعدة:

فقدان كثافة العظم وهذا ما يؤدي إلى أن تظهر الأسنان وكأنها تبرز من الفكين .

فقدان الصفيحة القاسية بشكل معمم (هذا يشاهد في المراحل المتقدمة من المرض). شفوفية ذروية، أحادية أو متعددة، وقد تعتبر العلامة الأولى. ترقق في القشرة السفلية للفك السفلي وفي جميع الصفائح القشرية والتي تظهر ضيقة وحادة. من النادر حدوث كسر مرضي. كتلة كثيفة من النسيج الرخو في منطقة البلعوم الأنفي كعلامة أولية لورم المصوريات والورم النقيوي متعدد البؤر.

مناطق من العظم الحبيبي في الجمجمة. مناطق متداخلة من العظم المتهدم. في الآفات التي تمتد إلى الحافة العظمية يندر تشكل عظم تحت سمحاق. نتوءات مدورة داخلية في الفك السفلي. من النادر وجود آفات تكلسية معممة.

التشخيص التفريقي:

Metastatic carcinoma,

Hyperparathyrodism,

Histocytosis,

Lymphoma,

Ameloblastoma.

سرطان الدم Leukemia

تعريف:

تكاثر ورمي وحيد النسيلة يصيب الخلايا الجذعية المكونة للدم، ويتميز بندرة الخلايا الناضجة وتجمع طليعة كريات الدم البيضاء.

المظاهر السريرية:

دراسة إحصائية:

يعتبر سرطان الدم الحاد أكثر شيوعاً في المرضى صغار السن، وسرطان الدم المزمن شائعاً في المرضى الذين تتراوح أعمارهم بين ٢٥ - ٦٠ سنة.

العلامات والأعراض:

يتظاهر سرطان الدم الحاد بحمى، نزف عرضي، تضخم العقد اللمفية، تضخم الطحال والكبد وألم عظمي. مرضى سرطان الدم المزمن يتظاهرون أيضاً بالوهن، تضخم الطحال وألم عظمي ولكنه يكون على مدة أطول. الأعراض الفموية تعتمد على شدة المرض وتتضمن: التهاب وتضخم لثوي، نزف فموي، نمش، فقدان الأسنان وتقرحات.

المظاهر الشعاعية:

تظهر التغيرات الشعاعية في ٥٠ - ٧٠% من الأطفال و ١٠% من البالغين. في البالغين التغيرات الشعاعية تظهر مميزة في الهيكل المحوري وفي الأطفال تظهر واضحة في هيكل الأطراف.

يظهر حوالي ٥٠% من المرضى تغيرات شعاعية و ٦٣% من المرضى يظهرون تغيرات شعاعية يمكن مشاهدتها على الصورة البانورامية.

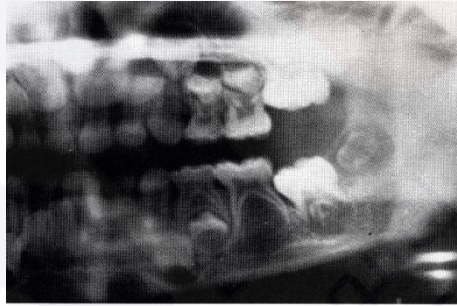
العلامات الأساسية أو الأصلية:

فقدان مبكر للأسنان، فقدان معمم للصفحة القاسية، شفوفية ذروية تحاكي التغيرات الالتهابية الذروية، شفوفية مفردة لا تشبه الكيس في العظم السنخي. تخلخل معمم في عظام الفكين.

العلامات الإضافية أو المساعدة:

غياب الحدود القشرية لسطح برعم السن غير البازغ. مناطق من الشفوفية جيدة التحديد ومتباعدة. تشكل طبقة جديدة من العظم السمحاقى على الحافة السفلية للفك السفلي، وتكون شائعة عند الأطفال المصابين بسرطان دم حاد.

يظهر العظم بمظهر حبيبي أو مناطق ذات شفوفية جيدة التحديد تظهر بمظهر الثقوب في جمجمة الطفل المصاب بسرطان دم. من الممكن حدوث تصلب عظمي، بالرغم من أن التصلب في عظام الفكين نادراً جداً. انزياح في الأسنان وتلك الموجودة في الجريب.



التشخيص التفريقي:

Hyperparathyroidism,

Multiple myeloma,

Neuroblastoma metastatic to the bone.

ورم أونغ العفلي Ewing Sarcoma

تعريف:

ورم مميث بدرجة عالية يصيب خلايا العظم.

الآلية الإمراضية:

لم يعرف سبب ورم أونغ حتى الآن، بالرغم من أنه يترافق مع ميزة خاصة وهي النقل التبادلي لجزء من الذراع الطويل للصبغي رقم ١١ و ١٢. من الممكن أن تكون الخلية المصدر للإصابة هي Neuroectodermal بالرغم من أن هذا غير أكيد.

المظاهر السريرية:

دراسة إحصائية:

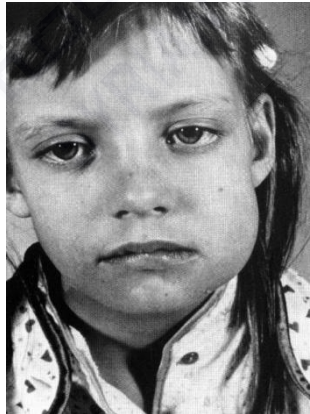يصيب ورم أونغ العفلي جميع العظام، ولكن العظام المجوفة تكون أكثر شيوعاً للإصابة من العظام المسطحة. وقد أوضح Granfield أنه في المرضى ذوي الأعمار الأقل من ٢٠ سنة تعتبر العظام المجوفة الأكثر إصابة في حين أن المرضى ذوي الأعمار الأكبر من ٢٠ سنة تصاب العظام المسطحة أكثر.

ينشأ الورم داخل التجويف النقيوي ويمكن ان ينتشر ليشمل جميع السطح الداخلي للعظم. وهو يعتبر أقل ندرة من الورم العظمي والورم الغضروفي ويعتبر نادراً في عظام الوجه والفكين، وعند إصابة الفكين، يعتبر الفك السفلي الأكثر شيوعاً وخاصة منطقة الرأد.

تكثر الإصابة بالورم في العقد الثاني من العمر، حيث أن ٩٠% من المرضى تتراوح أعمارهم بين ٥ - ٣٠ سنة، بالرغم من ذلك تظهر الإصابة بالمرض في عمر ٥ شهور وفي المرضى الأكبر من ٨٠ عاماً. معدل أعمار الإصابة في منطقة الرأس والعنق هي ٩ و ١٠ سنوات، وقد ذكرت المقالات الطبية أن المعدل الوسطي لإصابة الفك هي ٩ - ١٠ سنوات وتتراوح الأعمار بين ٢ - ٤٤ سنة. يصيب ورم أونغ العفلي الرجال ضعف إصابة النساء وهو نادر في السود.

العلامات والأعراض:

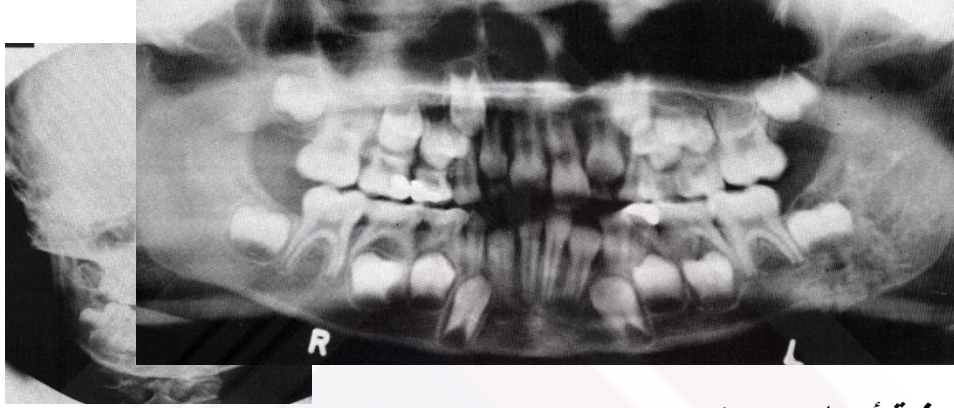
سريرياً يتظاهر الورم بألم عظمي موضعي، حمى، الإحساس بتعب جسدي، انتباج موضعي وتشوه. ألم راجع ومدته طويلة. تكون المنطقة موجعة عند الجس، تحدث كسور مرضية. في الفك: يمكن أن يتظاهر الورم بعصاب العصب الوجهي، انتباج وتهتك موضعي، ويمكن حدوث قفلة في الأسنان وتقرحات في الأنسجة المخاطية، ويمكن ملاحظة انتباج العقد اللمفية.



المظاهر الشعاعية:

العلامات الأساسية أو الأصلية:

من الممكن أن لا تكون هناك مظاهر شعاعية وخاصة في المراحل الأولية من المرض. منطقة وحيدة، غير محددة بشكل جيد من التهتك العظمي ذات حدود عدوانية. تمدد في العظم بوجود كتلة أو كتل من النسيج الرخو بالقرب من العظم المصاب. درجات متنوعة من الكثافة السمحاقية أو التآكل القشري. ارتكاس عظمي للعظم الجديد المتشكل يكون عمودياً على الصفيحة القشرية وتشكل شويكات تشبه اشعة الشمس.



العلامات الإضافية أو المساعدة:

تهتك في العظم السمحاقي الجديد المتشكل. مناطق من التهتك تشبه الكيس. من المحتمل ازدياد التروية خلال التصوير الوعائي. تهتك في الصفيحة القاسية، الأسنان الملامسة أو الجريبات السنية المجاورة.

التشخيص التفريقي:

Osteomyelitis, Metastatic neuroblastoma, Chondrosarcoma, Osteogenic sarcoma, Non-Hodgkin lymphoma, Metastatic carcinoma.

ورم بوركن Burkitt Lymphoma

تعريف:

هو درجة عالية من داء Non - Hodgkin لنسل خلايا B، وقد وصفت الآفة لأول مرة من قبل Burkitt سنة ١٩٥٨ في أفريقيا الشرقية.

الآلية المرضية:

يتميز المرض بنقل الجزء البعيد من الصبغي ٨ إلى الصبغي ١٤.

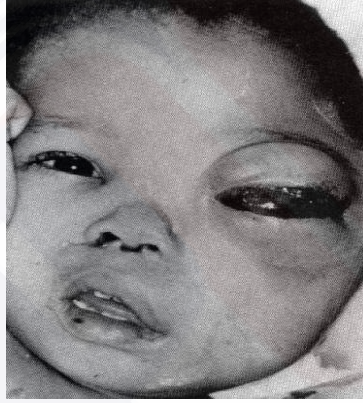المظاهر السريرية:

دراسة إحصائية:

يتظاهر الورم بشكلين: ورم بوركت الإفريقي الاستيطاني، وهو يصيب الأطفال بين عمر ٣ - ١٤ سنة، والشكل الأمريكي الذي يصيب مجموعة من المرضى ذوي أعمار أكبر. وقد سجل أن المرض يصيب ذوي الأعمار بين ٢ - ٦٠ سنة. يصيب ورم بوركت الإفريقي الأطفال الذكور ضعف الإناث ويشمل الفك السفلي، العلوي الفسحة خلف الصفاق، الكليتين، الكبد، المبايض والغدد الصماء.

العلامات والأعراض:

تعتبر إصابة العقد هي العلامة النموذجية في ورم بوركت الإفريقي. وهي تصيب الأحشاء والفكين بمعدلات أقل. يتطور الورم بسرعة كبيرة عند إصابة الفكين، ويؤدي إلى قلقلة في الأسنان، وتهتك في العظم السنخي، ويصل بسرعة إلى الجيوب والحجاج مسبباً تشوهاً خطيراً. ومن الشائع مشاهدة الألم والخدر.



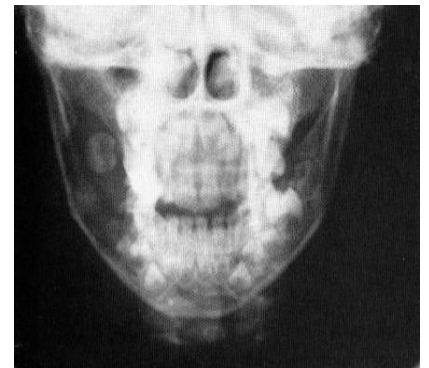
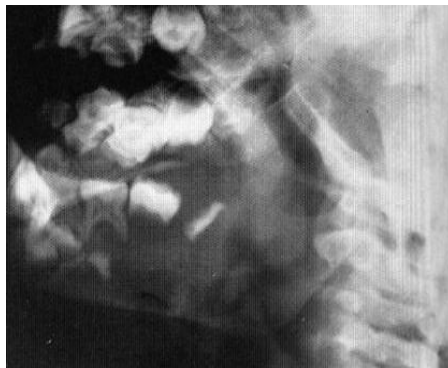
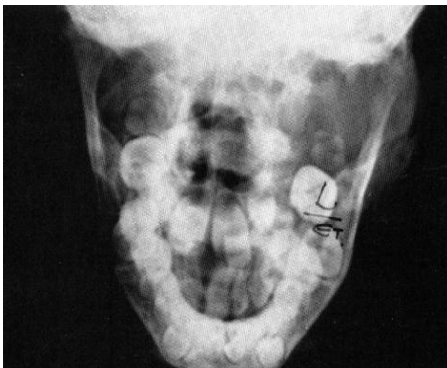
المظاهر الشعاعية:

ذكر أن المظاهر الشعاعية تسبق العلامات والأعراض السريرية.

العلامات الأساسية أو الأصلية:

آفة ممتدة تصيب الفك.

مناطق من التهدم العظمي متعددة وغير جيدة التحديد، تبدأ كمناطق صغيرة منفصلة ما تلبث أن تندمج لتكون شفوفية كبيرة، تمدد، تآكل أو انتقاب في الصفيحة العظمية للفك مترافقة مع تهتك في النسيج الرخوة. تهتك في استمرارية الصفيحة القاسية، من الممكن أن تكون علامة أولية للإصابة، انزياح في الأسنان وبراعم الأسنان في العظم ومن العظم.



داء هود جكن Hodgkin Disease

تعريف:

أحد أشكال الأورام اللمفاوية تتصف بعلامات وأعراض ومظاهر شعاعية خاصة.

المظاهر السريرية:

دراسة احصائية:

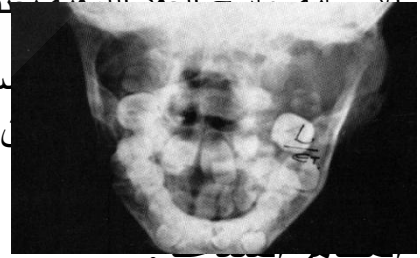
يشكل داء هود جكن ٠,٧% من الأورام الخبيثة في الولايات المتحدة ويشكل ٢٣% من الأورام اللمفاوية الخبيثة. يشكل داء هود جكن ولا هودجكن ٦,٨% من مجموع الأورام العظمية الخبيثة. وهناك إصابة عظمية في ١٠-٢٠% من الحالات مع ٣٤%-٧٨% خلال تشريح الجثة، وقد قيل أن الإصابة العظمية تكون في المراحل المتقدمة. يصيب فئة واسعة من الأعمار، مع مجموعة من الحالات بين ١٥-٣٥ سنة، وهو نادر في الأطفال الأصغر من ٣ سنوات ولكنه يصيب الأعمار بين ٩-١١ سنة. يصيب الرجال أكثر من النساء، وهو يصيب جميع الأعراق.

العلامات والأعراض:

تتضمن المظاهر السريرية لداء هود جكن انتباج العقد اللمفية وخاصة العقد اللمفية الرقبية والتي تعتبر من أولى المجموعات إصابة في كثير من الحالات. عادة يعاني المريض من حمى.

عسر التنفس، السعال، فقدان الشهية، فقدان الوزن، الحكمة، فقر الدم تظهر في الحالات المتقدمة.

سبق الألم بعض المظاهر الشعاعية مع حصول كسور مرضية في. تعتبر إصابة الفك السفلي من النادر.

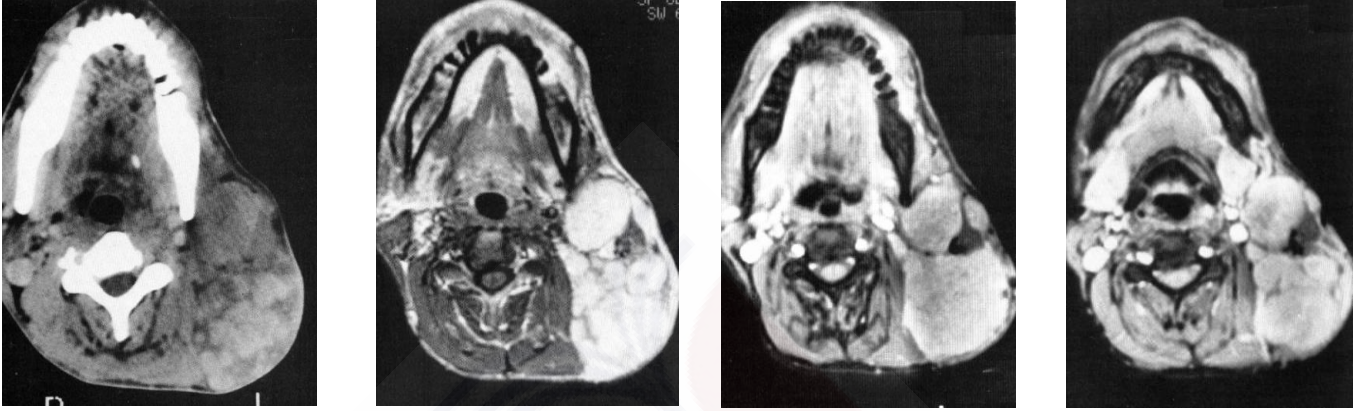


العلامات الأساسية أو الأصلية:

تكاثر متمائل وكبير في النسيج الرخوة. شفوفية غير محددة بشكل جيد في العظم. ارتكاس عظمي تكلسي مهدم أو مولد في ١٤% من الحالات وارتكاس انحلافي في ٦% من الحالات. امتصاص عظمي تحت العقد اللمفية المصابة. مناطق متعدد ذات شفوفية تظهر بمظهر الثقوب.

العلامات الإضافية أو المساعدة:

فقدان الصفيحة القشرية المجاورة للآفة وارتكاس سمحاقى كرد فعل في ٥% من الحالات. امكانية الانتقال الى الأنسجة الرخوة من العظم. شفافية في الفك السفلي جيدة التحديد لها علاقة بذرى الأسنان التي فقدت الصفيحة القاسية.



التشخيص التفريقي:

Non-Hodgkin lymphoma,
Osteomyelitis,
Metastatic carcinoma,
Multiple myeloma.

لمفوما لاهودجكن Non-Hodgkin lymphoma

تعريف:

NHL هو أحد أشكال الأورام اللمفاوية التي لا تمتلك المظاهر المميزة لداء هودجكن.

المظاهر السريرية:

دراسة إحصائية:

يظهر NHL في العقد السابع من العمر وتتراوح أعمار الإصابة بين ٣-٩٥ سنة وهو نادر قبل عمر عشر سنوات وأكثر شيوعاً عند الذكور.

العلامات والأعراض:

تتضمن الإصابة الفموية إصابة: قبة الحنك، اللوزات، المخاطية الدهليزية، قاع الفم، المنطقة خلف الرحوية. الأكثر شيوعاً إصابة العقد ولكن ليس من النادر الإصابة خارج العقد. تحدث الإصابة خارج العقد في ٥-٢٥% من الحالات .

الأورام اللمفاوية التي تصيب العظام تمثل ٥% من مجموع الأورام اللمفاوية خارج العقد، وتعتبر عظم الفخذ، عظم الساق وعظم العضد من أكثر المناطق إصابة. يصاب الجيب الفكّي بشكل متكرر، ولا يعرف بشكل أكيد إصابة الجيب الفكّي أو الفك العلوي أولاً بـNHL، وفي حال إقصاء أورام الجيب الفكّي فإن الفك السفلي يصاب بـNHL بنسبة أكبر من الفك العلوي. يمكن إصابة العظم كإصابة أولية أو كانتقال من مناطق أولية أخرى. الآفات الفكّية يمكن أن تغزو عظام الفكّين أو تنشأ داخلهما. معظم الأورام تسبب كتلاً. ١/٣ المرضى يتظاهرون بالحمى، فقدان الوزن وأعراض بنوية أخرى.

من الممكن أن تكون البداية حادة أو مخادعة، مترافقة مع انتباج العقد اللمفية وانتباج بطني أو منصفى، حمى، تعرق ليلي أو فقدان الوزن. من الممكن أن ينتقل الورم اللمفاوي إلى عقد لمفية أخرى، الطحال، الكبد ونخاع العظم، مما يؤدي إلى إراقة الخلايا إلى الدم المحيطي مسبباً سرطان دم. تضم المظاهر الفموية:-الألم، انتباج قابل للتقرح، قلقلة في الأسنان وخرر في العصب الفكّي السفلي.

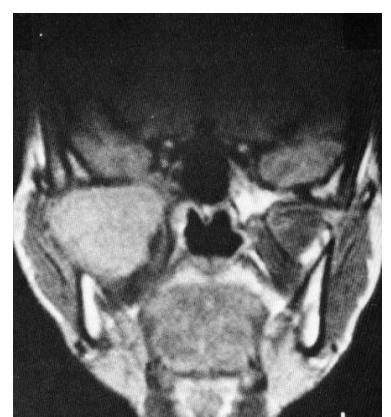
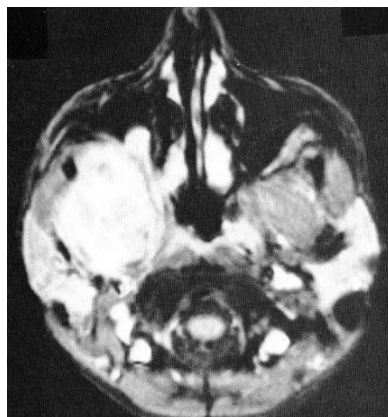
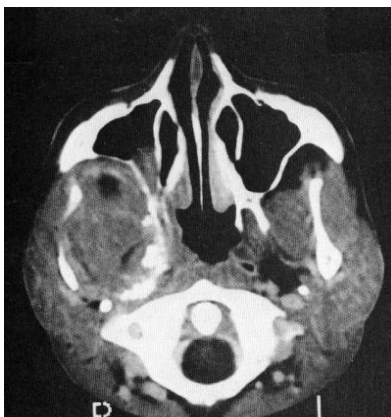المظاهر الشعاعية:

العلامات الأساسية أو الأصلية:

شفوفية غير محددة بشكل جيد. بشكل عام تعتبر NHL أكثر عدوانية من داء هود جكن. تتداخل الآفة بشكل ضئيل مع العظم السليم المحيط في أغلب الحالات.

العلامات الإضافية أو المساعدة:

في حال إصابة الجيب الفكّي. هناك احتمالية تعقيم الجيب وحدوث صدع في الصفيحة القشرية مترافقة مع كتل داخل أو جانب الجيب. مناطق متعددة من التهتك العظمي المفصولة بعظم سليم. مناطق من البناء العظمي المطموس المعالم (الصفيحة القشرية لقناة الفك السفلي). فقدان الصفيحة القشرية لبراعم الأسنان غير البازغة والصفيحة القاسية للأسنان المجاورة. انزياح في الأسنان المتطورة إلى أو خارج الجريب السني. تشكل عظمي تحت سمحاقى جديد. توسع في الصفيحة العظمية. فقدان الأسنان مبكراً. تمدد في العظم المصاب. شفوفية متعددة تشبه الثقوب. لويحات ظليلة. امتصاص جذور الأسنان المجاورة. كتلة من النسيج الرخو المجاور للتهدم العظمي.



التشخيص التفريقي:

Metastatic carcinoma,

Ewing sarcoma,

Osteogenic sarcoma,

Chronic osteomyelitis.

الأورام الإنتقالية للفكين Metastatic Disease To The Jaws

تعتبر الأورام الانتقالية من أكثر الأورام الخبيثة انتشاراً والتي تصيب الهيكل العظمي.

تعريف:

لتحديد الانتقال، يجب على الآفة أن تتوضع في العظم والتي تكون مميزة عن الاجتياح المباشر وتؤكد صحتها مجهرياً على أنها ورم انتقالي، ويجب تحديد موقع الورم الأولي.

الآلية الإمرضية:

تحدث عملية الانتقال بأحد الطرق التالية:- البزر المباشر لسطوح الجسم المجاور، الانتشار اللمفي وانتشار مكونات الدم .

المظاهر السريرية:

دراسة احصائية:

تقريباً ١% من الأورام الخبيثة تنتقل إلى الفكين. الأورام الأولية الضخمة، السريعة النمو والعدوانية تفضل الانتقال. معظم الأورام الانتقالية تصيب الفقرات، الحوض، الجمجمة، الأضلاع وعظم العضد. الأورام الانتقالية في الفكين تشكل ١% من مجموع الأورام الخبيثة التي تصيب الحفرة الفموية. الأورام الانتقالية إلى الفكين تكون في الغالب من آفات أولية تحت عظم الترقوة، ومن أكثر المناطق إصابة بالأورام الأولية هي:-الثدي، الكليتين، الرئتين، القولون والمستقيم، البروستات، الغدة الدرقية، المعدة، الجلد، المثانة، المبيض وعنق الرحم.

وقد قيل أن الأورام الانتقالية للفكين تعتبر من العلامات التشخيصية الأولية في حوالي ٣٦% من المرضى. الأورام الانتقالية تكون شائعة في الأعمار المتقدمة، بعمر وسطي هو منتصف الخمسين.

ويعتبر الفك السفلي أكثر المناطق إصابة بالمرض، وتشكل إصابة الفك السفلي ٨٥% من الحالات. وهذا بسبب أن النقي الأحمر يتوضع في الجزء الخلفي من الفك، يتبع الفك السفلي في الإصابة الجيب الفكي ثم النتوء السنخي الأمامي ثم قبة الحنك الصلب.

العلامات والأعراض:

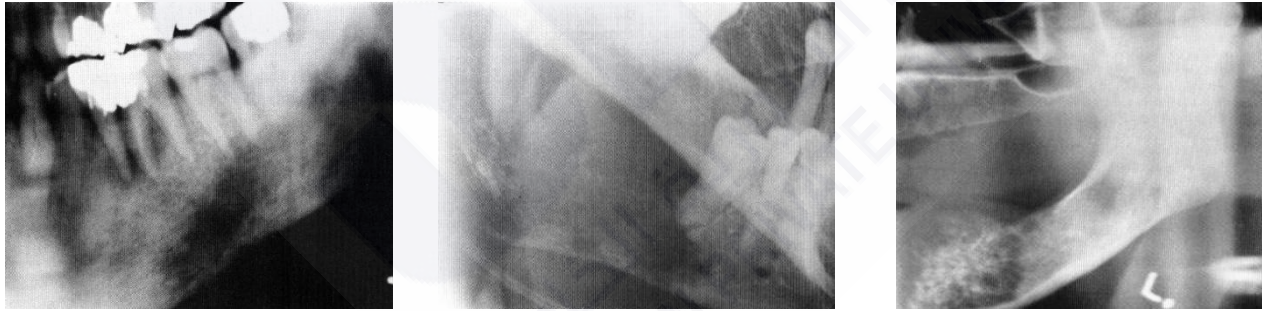
المظاهر السريرية للأورام الانتقالية في الفكين تكون غير محددة وتضم: الألم، انتباج، نمل، خدر في الشفة السفلية والذقن وقلقلة أو انسداد في الأسنان. من الممكن حدوث كسر مرضي ولكنه يعتبر غير شائع.

المظاهر الشعاعية:

العلامات الأساسية أو الأصلية:

آفة تحليلية دائرية ولكن بدون قشرة في المنطقة الخلفية من الفك السفلي. من الممكن أن لا تظهر الآفة الانتقالية شعاعياً حتى فقدان كمية معتبرة من النسيج العظمي. آفة ذات الشكل غير المنتظم هو الشكل النموذجي.

تبدأ الآفة التحليلية كمناطق صغيرة متفرقة من التتهك العظمي يفرقها عظم طبيعي أو قريب من الطبيعي ما تلبث أن تمتد لتشكّل منطقة كبيرة من التتهك العظمي.



العلامات الإضافية أو المساعدة:

إمكانية حدوث تمدد عظمي حول الآفة الانتقالية. إمكانية تكلس النسيج الرخوة المرافقة للآفة الانتقالية خارج العظم أو تحت السمحاق. علامات من الأرومات العظمية الانتقالية التي تصيب الفكين (خاصة من سرطان البروستات. أورام الثدي بشكل أقل، الأورام اللمفاوية، سرطان الدم) والتي تظهر كمناطق من الكثافة العظمية الزائدة غير جيدة التحديد مع فقدان البناء الطبيعي للعظم وارتكاس عظمي تحت سمحاق. فقدان عام للصفحة القاسية. شفافية ذروية بدون اعتلال لبني. من النادر حدوث تآكل عظمي خارجي من الأورام الانتقالية (يكون شائعاً مع الأورام الأولية حدوث امتصاص عظمي مباشر). كثافة عظمية موضعة في القحف أو قاعدة الجمجمة.

مناطق أحادية أو متعددة من الكثافة داخل القحف. أسنان عائمة. عدم قدرة التجويف السنخي بعد القلع على الشفاء أو بروز كتلة من النسيج الرخو من التجويف.

التشخيص التفريقي:

Osteomyelitis,

Multiple myeloma.

Primary malignant tumors cannot be differentiated radiographically from metastatic disease but may be ruled out on the basis of history and physical examination.

السرطان الأولي في الفكين والحفرة الفموية Primary Carcinoma Of The Oral Cavity And Jaws

المظاهر السريرية:

دراسة احصائية:

تمثل السرطانات أكثر الأورام الخبيثة شيوعاً في الحفرة الفموية. بعض المناطق الجغرافية في العالم تشكل أعلى معدلات للإصابة بسرطانات الحفرة الفموية، على سبيل المثال: الهند تشكل أعلى نسبة بالإصابة بسرطان شائك الخلايا، وفي جنوب الصين تنتشر الإصابة بسرطان البلعوم الأنفي. في الولايات المتحدة يمثل سرطان شائك الخلايا ٤% من مجموع الأورام الخبيثة التي تصيب الرجال و ٢% في النساء. يمثل السرطان البلعومي الأنفي ٠,٢٥% من مجموع الأورام الخبيثة في أمريكا الشمالية و ١٨% في جنوب الصين. السرطانات المركزية التي تتطور من الأكياس سنية المنشأ أو البقايا الظهارية تعتبر نادرة جداً مقارنة بالسرطان شائك الخلايا الفموي الذي يصيب العظم .

من الممكن أن يتطور السرطان المركزي في الخلايا الغدية الموجودة في العظم. بطانة الكيس سني المنشأ، بقايا مالاسية، بقايا العضو المينائي، الكيس السني، ورم أرومة الميناء، ويعتبر السرطان المينائي الأولي نادراً. حوالي ٧٨% من السرطانات الفموية تصيب الأعمار بين ٤٠-٨٠ سنة، بالرغم من ذلك فإنه لا يعتبر نادراً في الأعمار الأقل من ٣٠ سنة. العمر الوسطي لتشخيص السرطان البلعومي الأنفي هو ٥١ سنة. للتدخين علاقة قوية بالإصابة بالسرطان الفموي وخاصة التدخين العكسي، للأشعة فوق البنفسجية تأثيراً أيضاً في سرطان الشفة.

العلامات و الأعراض:

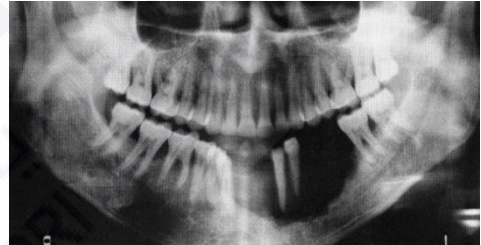
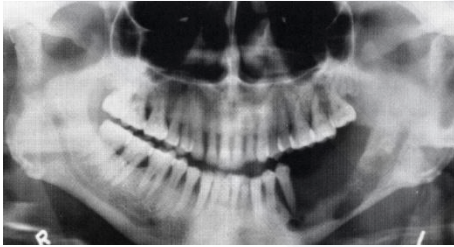
يكون سرطان شائك الخلايا الأولي مترافقا مع آفة الأرومات الحمر بوجود تصلب و تقرحات و انتشار الى العقد اللمفية. المرضى الذين يعانون من سرطان الجيب الفكي يتظاهرون بألم، خدر، انتباج، ألم سني، قلقلة في الأسنان العلوية، جحوظ، ازدواجية في الرؤية، صمل عضلي و تآكل في قبة الحنك. يتظاهر السرطان البلعومي الأنفي بكتلة في الرقبة أو فقدان السمع، انسداد أنفي، جفاف الملتحمة، ألم وجهي، اصابة الأعصاب القحفية أو فقدان الوزن.



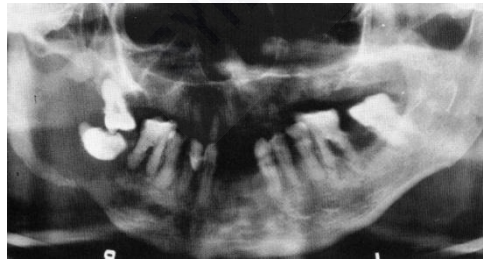المظاهر الشعاعية:

العلامات الأساسية أو الأصلية:

تهتك عظمي غير محدد بشكل جيد مجاور لآفة خبيثة داخل فموية (يمكن أن يحدث اجتياح عظمي في ٥٠% من الحالات). تآكل عظمي ذو سطح ناعم بوجود حواف جيدة التحديد، أو خليط من الإثنين .

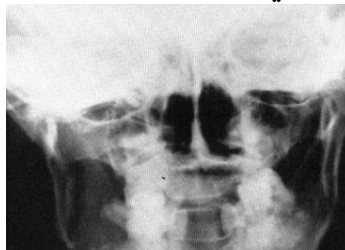


فقدان ملحوظ للعظم السنخي وهذا يؤدي إلى وجود أسنان عائمة.



العلامات الإضافية أو المساعدة:

حدوث كسر مرضي مع انزياح قطعتي الكسر .



زيادة في قد قناة العصب السنخي السفلي. كتلة من النسيج الرخو مع تآكل عظمي تحتها، زيادة موضعة في الكثافة تحت الكتلة. من النادر حدوث امتصاص في الجذور. عند إصابة الجيب، من الممكن أن لا تظهر الصفيحة القشرية للجيب شعاعياً، إمكانية وجود منطقة مفردة من التهتك العظمي مع حواف غير جيدة التحديد إذا تطور السرطان داخل العظم أو أصاب الصفيحة الدهليزية أو اللسانية. إمكانية حدوث تهتك عظمي بدون إعادة بناء أو إعادة تشكل في حالة سرطان الجيوب جنيب الأنفية. تشكل العظم تحت السمحقي لا يعتبر مظهراً من مظاهر السرطان الفموي. في سرطان الجيوب جنيب الأنفية من الممكن أن يصاب انحناء الجيب، تهتك في الجدار الأنسي أو الوحشي للجيب. إمكانية حدوث تكلس في قاعدة الجمجمة في سرطان البلعوم الأنفي.